

UDK 616.718.5/.6-001.5-06:616-022.1
COBISS.SR-ID 138412553

INFEKCIJA NAKON OTVORENOG PRELOMA POTKOLENICE KOD POLITRAUMATIZOVANOG BOLESNIKA

Ivan Golubović, Predrag Stoiljković, Ivana Golubović, Milan Lazarević, Milan Radojković, Dejan Tabaković, Zoran Golubović

KLINIČKI CENTAR NIŠ, KLINIKA ZA ORTOPEDIJU I TRAUMATOLOGIJU KC NIŠ, MEDICINSKI FAKULTET NIŠ; KLINIČKI CENTAR KOSOVSKA MITROVICA

Sažetak: Otvoreni prelomi potkolenice su najčešći otvoreni prelomi dugih kostiju. Nastaju kao posledica direktnog ili indirektnog dejstva jake sile. Vrlo često se otvoreni prelomi potkolenice sreću u okviru politraume. U radu se prikazuje pacijent sa politraumom, star 58 godina, koji je pao sa dizalice sa visine od oko četiri metra, pri čemu je zadobio otvoreni prelom potkolenice III B stepena po Gustilu i povredu glave. Nakon prijema u bolnicu urađena je dijagnostika i preoperativna priprema. Urađen je operativni zahvat. Otvoreni prelom potkolenice stabilizovan je spoljnim skeletnim fiksatorom, a rana otvorenog preloma zatvorena je primarnim šavom. Radi nastavka lečenja pacijent je primljen u kliniku za neurohirurgiju zbog povrede glave. U postopertativnom lečenju pacijent postaje visoko febrilan, pa je pozvan ortoped u konsultaciju. Nakon odstranjenja zavoja i gaza, registrovana je gnojna sekrecija između primarnih šavova rane. Po odstranjenju šavova, u dubini rane pored gnojne sekrecije nađena je i zemlja. Urađeno je obilno ispiranje rane i strani materijal, zemlja je odstranjena. Rana je ostavljena otvorena. Ordinirana je antibiotska terapija (amp. Ceftriakson a 2,0 gr/24 h, amp. Amikacin a 1,0/gr, Metronidazol a 500mg/ 8h). Pacijent je svakodnevno previjan. Na primenjenu terapiju došlo je do poboljšanja. Rana je zarasla per secundam intentionem. Nakon zarastanja preloma i fizikalne terapije pacijent se vratio svojim radnim i životnim aktivnostima.

Ključne reči: otvoreni prelom, potkolenica, krvarenje, ekstremitet

UVOD

Otvoreni prelomi potkolenice nastaju kao posledica direktnog ili indirektnog dejstva sile i spadaju u najteže prelome lokomotornog sistema. Kod otvorenih preloma potkolenice dolazi do oštećenje okolnih mekih tkiva što stvara veoma nepovoljne biološke uslove za zarastanje preloma. Zbog oštećenja kako intramedularne tako i periostalne vaskularizacije otvoreni prelomi potkolenice predisponirani su za usporeno zarastanje i razvoj pseudoartroza, a prisutna je i stalna pretnja od infekcije i nastanka osteitisa [1]. Lečenje otvorenih preloma potkolenice praćeno je velikim teškoćama zbog ekstenzivnosti povrede. Danas se u lečenju otvorenih preloma primenjuju spoljašnje skeletne fiksacije. Prilikom primene metode spoljne skeletne fiksacije u lečenju otvorenih preloma, dobija se dobra stabilnost uz minimalno dodatno oštećenje mekotkivnog omotača potkolenice. Klinovi spoljnog skeletnog fiksatora postavljaju se van žarišta preloma tako da se dodatno ne oštećuje intramedularna i periostalna vaskularizacija kosti u zoni preloma što je veoma važno za zarastanje preloma [2]. Lečenje otvorenih preloma potkolenice obuhvata odstranjenje svih stranih tela iz rane otvorenog preloma, obilno ispiranje rane otvorenog preloma fiziološkim rastvorom i vodonikom, debridmanom oštećenih tkiva, stabilizacijom preloma i odloženim zatvaranja rane otvorenog preloma.

CILJ RADA

Cilj našeg rada je da prikazemo lečenja politraumatizovanog pacijenta sa otvorenim prelomom potkolenice spoljnom skeletnom fiksacijom unilateralnim spoljnim fiksatorom "Mitković". Cilj lečenja je izbeći primarnu amputaciju i ponovno uspostavljanje pune funkcije povređenog ekstremiteta.

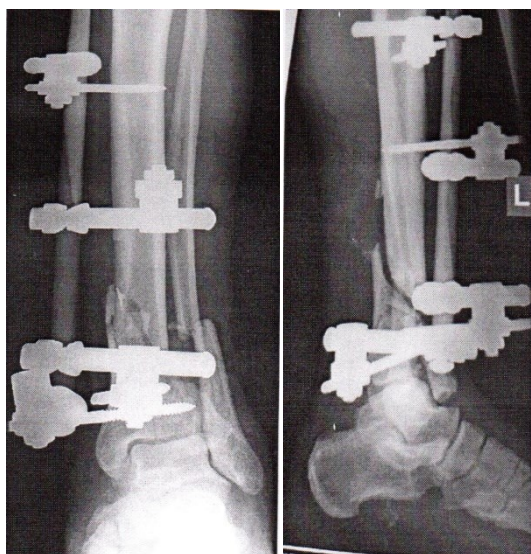
MATERIJAL I METOD RADA

U radu je prikazan politraumatizovani pacijent sa otvorenim prelom potkolenice, kod koga je nakon primarne obrade rane, spoljne skeletne fiksacije, rana otvorenog preloma zatvorena primarnim šavom. U daljem toku lečenja došlo je do teške infekcije i sepe.

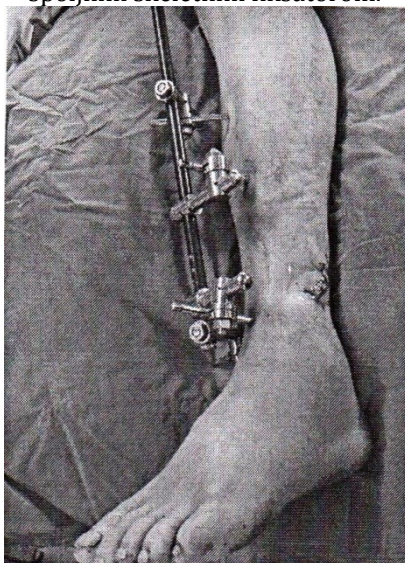
PRIKAZ SLUČAJA

Pacijent star 58 godina, zadobio je otvoreni prelom potkolenice, padom sa dizalice sa visine od oko 4 metara, na naslagane trupce. Nakon prijema u bolnicu pacijent je pripremljen za operativni zahvat i urađena je repozicija i spoljna skeletna fiksacija potkolenice. Rana otvorenog preloma potkolenice, primarno je ušivena (slika 1 i 2).

Slika 1 i 2. Rentgenski snimci otvorenog preloma potkolenice nakon repozicije fragmenata kosti i stabilizacije preloma spoljnim skeletnim fiksatorom.

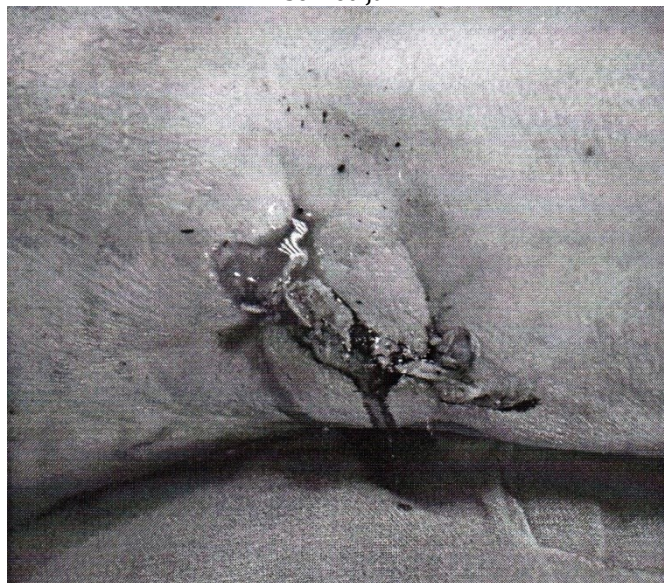


Slika 3. Stanje nakon stabilizacije otvorenog preloma distalne trećine potkolenice koji je stabilizovan spoljnim skeletnim fiksatorom.

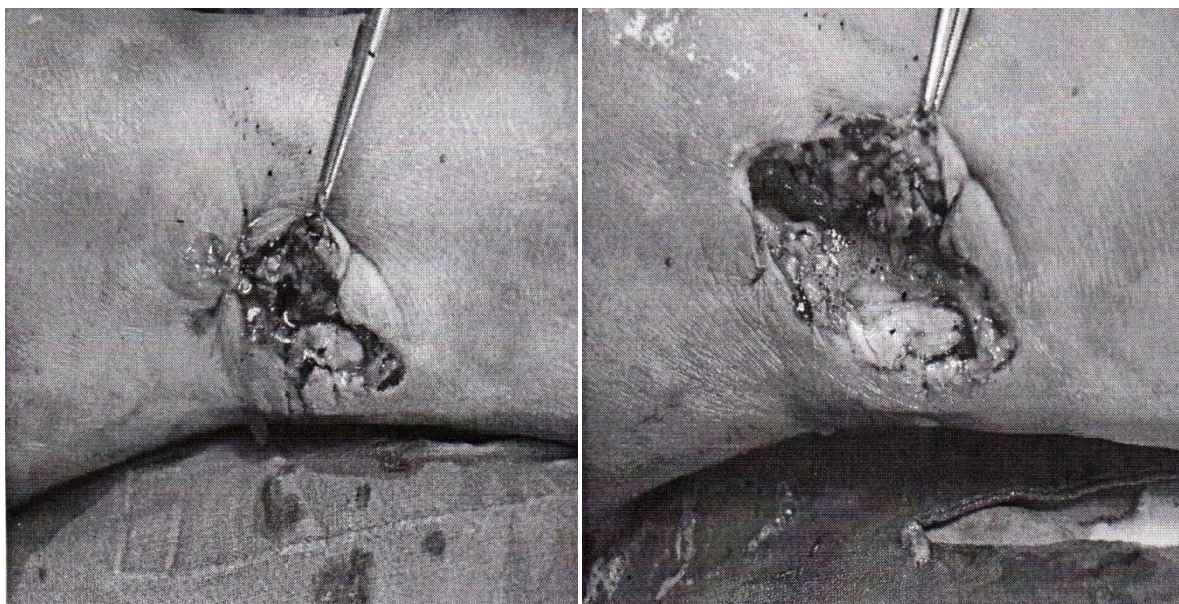


Zbog povrede glave pacijent je hospitalizovan na klinici za neurohirurgiju. U toku lečenja došlo je do visoke febrilnosti. Urađen je kontrolni pregled pri čemu je registrovana primarno ušivena rana otvorenog preloma potkolenice, sa inflamacijom i gnojnom sekrecijom između šavova rane.

Slika 4. Rana otvorenog preloma potkolenice je inflamirana i između šavova rane prisutna je gnojna sekrecija.

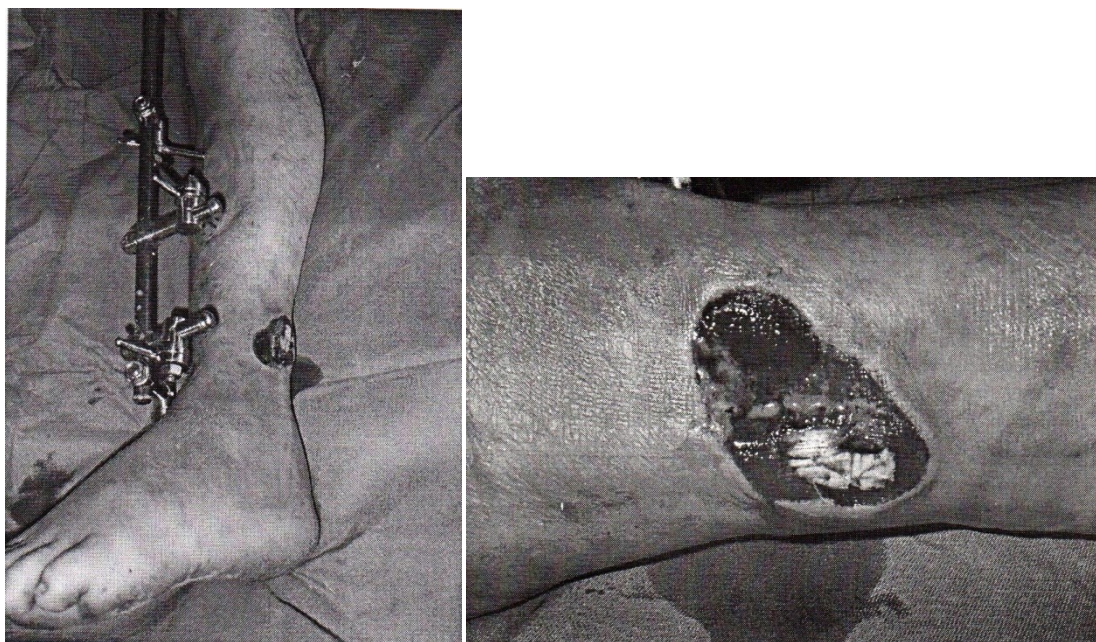


Slika 5 i 6. Sa rane su odstranjeni šavovi kojim je primarno zatvorena rana otvorenog preloma i u rani su nađeni delovi stranog materijala, zemlje i gnoja.



Rana je obilno isprana i urađena je obrada rane otvorenog preloma potkolenice po slojevima, debridman. Delovi stranog materija su odstranjeni i rana je ponovo obilno isprana. Nakon obrade rane otvorenog preloma rana nije ušivena već je ostavljena otvorena (slika 7 i 8).

Slika 7 i 8. Stanje rane nakon debridmana i obilnog ispiranja. Nakon debridmana rana otvorenog preloma je ostavljena otvorena.



Pacijentu je ordinirana antibiotska terapija (amp. Ceftriakson a 2gr./24h, amp. Amikacin a 1gr./24h, i Metronidazol a 500 mg/8h). Nakon obrade rane otvorenog preloma i antibiotske terapije, došlo je do normalizacije temperature i zarastanja rane. Nakon zarastanja preloma i fizikalne terapije pacijent se vratio svojim radnim i životnim aktivnostima.

DISKUSIJA

Otvoreni prelomi potkolenice su najčešći otvoreni prelomi dugih kostiju. Nastaju kao posledica direktnog ili indirektnog dejstva sile. Direktni mehanizma povređivanja potkolenice najčešće nastaje u saobraćajnim nesrećama, pri obavljanju poljoprivrednih poslova, padom sa velike visine, strelnim ranjavanjem u predeo potkolenice itd. Kod indirektnog mehanizma povređivanja najveći broj preloma potkolenice nastaje pri sportskim aktivnostima, kao što je skijanje, pad ili neka druga sportska aktivnost. Oštećenje mekih tkiva potkolenice nastaje najčešće pod dejstvom sile visokog intenziteta ili usled dislokacije oštarih koštanih fragmenata koji probijaju meka tkiva potkolenice iznutra. Kod otvorenih preloma postoji komunikacija između mesta preloma i spoljašnje sredine. Otvoreni prelomi su primarno kontaminirani mikroorganizmima iz spoljašnje sredine.

U kliničkoj slici otvorenog preloma potkolenice, postoji komunikacija žarišta preloma sa spoljašnjom sredinom, bol, deformitet, krvarenje, hematoma, lokalni otok, patološka pokretljivost i gubitak funkcije povređenog ekstremiteta. Zbog moguće povrede magistralnih krvnih sudova, neophodna je kontrola pulsa a. dorsi pedis, a. tibialis anterior i posterior. Radiološka dijagnostika (klasični rentgenski snimci, MSCT, magnetna rezonanca) je najznačajnija i najegzatnija metoda za dobijanje uvida u oblik preloma potkolenice, stepena dislokacije i lokalizacije preloma. Neophodan je rentgenski snimak dijafizepovređene potkolenice u dva pravca sa zglobom kolena i skočnim zglobom, da se ne bi prevideli udruženi prelomi u nivou zglobova [3,4].

Odmah po prijemu pacijenta sa otvorenim prelomom potkolenice, treba uraditi klinički pregled i rentgen dijagnostiku, ukoliko to stanje pacijenta dozvoljava ili nakon reanimacije. Uraditi inspekciju rane otvorenog preloma i uzeti bris rane otvorenog preloma za biogram i antibiogram. U operacionoj sali isprati ranu fiziološkim rastvorom i hidrogenom (nekad je potrebno i deset litara tečnosti upotrebiti za ispiranje rane) i sva vidljiva strana tela iz rane treba odstraniti. Nakon toga na klasičan način pripremiti operativno polje. Jedan od najvažnijih postupaka u borbi protiv infekcije otvorenog preloma je primarna hirurška obrada rane otvorenog preloma (debridman, isecanje oštećenih i devitalizovanih tkiva), koja predstavljaju dobru podlogu za razvoj koštane infekcije, osteomijelitisa ili specifične infekcije, gasne gangrene i tetanusa. Debridman se radi od površine ka dubljim slojevima rane. Prvo se radi debridman kože. Koža je otporna na traumu i treba biti pažljiv prilikom debridmana, da se nepotrebno ne bi napravio veliki defekt. Treba odstraniti samo oštećene i avitalne delove kože. Vitalnost kože procenjujemo na osnovu kapilarnog krvarenja. Koža koja na preseku krvari vitalna je i ne treba je odstraniti. Potkožno masno tkivo je slabo vaskularizovano i treba odstraniti avitalne delove masnog tkiva. Oštećena fascija se takođe odstranjuje. Ukoliko je potrebno proširiti otvor na fasciji radi lakše repozicije i ispiranja rane može se uzdužnim rezom proširiti rana proksimalno i distalno [5]. Veoma je važno uraditi pedantan (dobar) debridman mišićnog tkiva. Pri debridmanu mišića koristimo pravilo 4K (kolor, konzistencija, krvarenje, kontraktinost). Mišić koji nema lepuružičastu boju, najverovatnije je avitalan, nekrotičan. Mišić koji je zgnječen povredom i kida se prilikom povlačenja pincetom najverovatnije je avitalan. Mišić koji ne krvari kad se zaseče i koji se ne kontrahuje kada se uhvati pincetom ili dodirne dijatermijom najverovatnije je avitalan. Prilikom debridmana mišića odstranjuju se mali delovi mišića prečnika oko 1cm, deo po deo, da se ne bi nekritično napravio veliki defekt vitalnog tkiva. Neophodno je odstraniti sva avitalna, nekrotična tkiva. Ukoliko nismo sigurni u vitalnost tkiva debridman se može ponoviti nakon 24h, odnosno 48 sati, kada će se avitalna, nekrotična tkiva demarkirati (primarni, sekundarni, tercijalni, debridman). Debridman treba ponoviti dok se iz rane ne odstrane sva avitalna, nekrotična tkiva. Nakon debridmana ranu otvorenog preloma treba ponovo isprati [6].

Nakon repozicije fragmenata prelomljene potkolenice, prelom se stabilizuje spoljnim skeletnim fiksatorom ili Ilizarovljevim aparatom. Vitalne strukture, veliki krvni sudovi, nervi i koštano tkivo pokrivaju se vitalnim mišićnim tkivom ukoliko je to moguće. Ostale strukture, fascija, koža i potkožje se ne zatvaraju. Rana otvorenog preloma se ne zatvara primarno, već nekom od metoda, primarno odloženim šavom, sekundarnim šavom, Tiršovim transplantatom, fasciokutanim režnjem ili nekom drugom metodom, kada smo sigurni da nema infekcije rane [7,8].

Antibiotska terapija ordinira se odmah, nakon uzimanja brisa rane, ali pre operativnog zahvata. Veoma je važno da antibiotska terapija bude data pacijentu što pre. Ordinira se jedan cefalosporinski i jedan aminoglikozidni antibiotik (Ceftriakson a 2gr/24h, Amikacin 1,0gr/24h), čime je pokrivena i gram pozitivna i gramnegativna flora. Ukoliko se radi o otvorenom prelomu koji je kontaminiran poljoprivrednim zemljištem u prevenciji gasnegangrene pored ovih antibiotika ordinira se i Metronidazol a 500mg/8h. Antitetanusna zaštita se ordinira prema klasičnom protokolu [8,10]. Najbolja prevencija infekcije, gasne gangrene i tetanusa je dobar debridman.

Komplikacije u lečenju otvorenih preloma potkolenice jesu; Infekcija rane otvorenog preloma, infekcija oko klinova ili žica spoljnog skeletnog fiksatora, duboka koštana infekcija osteomijelitis, gasna gangrena, tetanus, usporeno zarastanje, zarastanje u lošoj poziciji, pseudoartroza, amputacija ekstremiteta itd. [11].

ZAKLJUČAK

Lečenje otvorenih preloma potkolenice obuhvata odstranjenje svih stranih tela iz rane, obilno ispiranje rane otvorenog preloma fiziološkim rastvorom i hidrogenom, debridman oštećenih tkiva sve dok u rani ima avaskularnog nekrotičnog tkiva, stabilizaciju preloma spoljnim skeletnim fiksatorom, antibiotsku terapiju i antitetanusnu zaštitu. Rana otvorenog preloma zatvara se kada smo sigurni da nema znakova infekcije u rani, primarno odloženim šavom ili sekundarnim šavom, Tiršovim transplantatom, fasciocutanom režnjem, mikrovaskularnim režnjem itd.

Komplikacije u lečenju otvorenih preloma potkolenice su brojne: usporeno zarastanje, infekcija rane otvorenog preloma, infekcija oko klinova spoljnog skeletnog fiksatora, osteomijelitis, pseudoartroza (septična ili aseptična) i amputacija ekstremiteta.

LITERATURA:

1. Court-Brown CM, Mac Birnie J. The epidemiology of tibial fractures. *J Bone Joint Surg(Br)*. 1995; 77: 417-21.
2. Mitković M, Bumbasirević M, Golubović Z et al. New concept in external fixation. *Acta Chir Iugosla*. 2005; 52(2): 107-11.
3. Gustilo RB, Mendoza RM, Williams DN. Problems in the management of type III (severe) open fractures. A new classification of type III open fractures. *J Trauma*. 1984; 24: 742-6.
4. Golubović Z, Stojiljković P, Mačukanović-Golubović L, Milić D, Milenković S. et al. Lečenje otvorenih preloma potkolenice metodom spoljne skletne fiksacije. *Vojnosanit Pregl*. 2008; 65(5): 343- 7.
5. Patzakis MJ, Harvey JP, Ivler D. The role of antibiotics in the management of open fractures. *J Bone Joint Surg Am*. 1974; 56: 532-41.
6. Olson SA. Instructional Course Lectures, The American Academy of Orthopaedic Surgeons Open Fractures of the - Tibial Shaft. Current Treatment. *J Bone Joint Surg Am*. 1996; 78: 1428-37.
7. Fischer MD, Gustilo RB, Varecka TF. The timing of flap coverage, bone grafting and intramedullary nailing in patients who have a fracture with extensive soft-tissue injury. *J Bone Joint Surg Am*. 1991; 73: 1316-22.
8. Caudle RJ, Stern PJ. Severe open fractures of the tibia. *J Bone Joint Surg Am*. 1987; 69: 801-7.
9. Ivan Golubović, Branko Ristić, Predrag Stojiljković, Milan Ćirić, et al. Results of open tibial, fracture treatment using external fixation. *Srpski Arhiv za celokupno lekarstvo*, 2016;144(5-6):293-299.
10. Stojiljković P, Jovanović M, Golubović I, Radovanović Z, Stevanović G, Mitić A, Zoran Golubović. Hiruško lečenje otvorenog preloma potkolenice, sa lezijom magistralnih krvnih sudova, Prikaz slučaja. *Vojnosanitetski pregled*, 2018;75(4): 422-427.
11. Zoran Golubović et al: Complications in the treatment of segmental tibial fractures. *Timok Medical Gazette* 2021;46(3):132-136.