

UDK 616.62-003.6
316.624:133.4(497.11-11)
COBISS.SR-ID 138330377

STRANA TELA U MOKRAĆNOJ BEŠICI - PRIKAZ SLUČAJA

(1) Radoš Žikić, (2) Zoran Jelenković, (3) Zvonimir Adamović, (3) Vladan Radojević

(1) POLIKLINIKA "PAUNKOVIĆ" ZAJEČAR; (3) ZDRAVSTVENI CENTAR ZAJEČAR, ZAJEČAR

Sažetak: UVOD Patološke supstance koje stvara organizam i dospeju u mokraćnu bešiku ne mogu se smatrati stranim telima. Češća su kod žena nego kod muškaraca. Po nekim statistikama je odnos 100:1 (Sonntag). Mogu biti životinjskog, biljnog ili mineralnog porekla. Medicinska strana tela zaostaju nakon neke hirurške intervencije, u samoj bešici ili na okolnim organima, zbog nepažnje, nemarnosti, pogrešne upotrebe ili lošeg kvaliteta materijala. **PRIKAZ PACIJENTA** Pacijent C.R. iz okoline Donjeg Milanovca, star 30 godina, dolazi u našu ambulantu žaleći se na često mokrenje, peckanje pri mokrenju i ponekad na iznenadni prekid mokrenja. Anamnestički podaci jako oskudni, sem navedenih simptoma. U sedimentu urina - dosta bledih eritrocita i retko bakterije. Urinokultura - zasejane podloge ostale sterilne. Na urografiji - descedentnoj cistografiji, uočava se elipsoidni defekt u kontrastu. Sledi uretrocistoskopija: uretra lako prolazna za košuljicu cistoskopa Ch 20, prostatična uretra kratka oko 2 cm. **ZAKLJUČAK** Operativni nalaz pokazuje: U lumenu bešike uočava se okrugla tamno-mrka tvorevina, veličine golubijeg jajeta. Iz lumena bešike kleštima za kamen vadi se "kamen" i odlaže u bubrežnjak. Nakon završene operacije slika prikazuje strano telo. U bubrežnjaku se nalaze tri zmijolika predmeta, izvijugana, dužine oko 10 cm i debljine oko 10 mm. Bile su to sveće.

Ključne reči: strano telo mokraćne bešike, Cistoskopija, sveće, nadržilekarstvo

UVOD

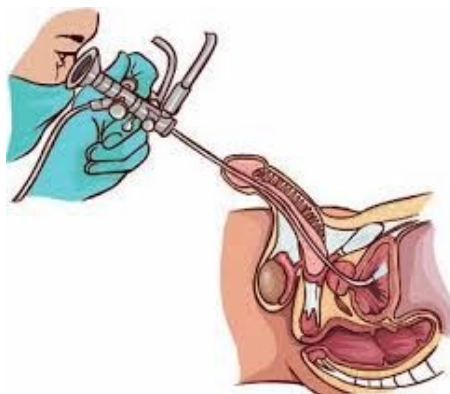
Patološke supstance koje stvara organizam i dospeju u mokraćnu bešiku ne mogu se smatrati stranim telima [1]. Češća su kod žena nego kod muškaraca. Po nekim statistikama je odnos 100:1 (Sonntag). Mogu biti životinjskog, biljnog ili mineralnog porekla. Medicinska strana tela zaostaju nakon neke hirurške intervencije, u samoj bešici ili na okolnim organima, zbog nepažnje, nemarnosti, pogrešne upotrebe ili lošeg kvaliteta materijala.

Strana tela uneta preko uretre mogu biti zaostali delovi sredstava koja se koriste u dijagnostičke svrhe (delovi katetera, bužija, sonde). To su najčešće gaze, tupferi, delovi drenova, katetera ili sonde, veoma retko i hirurški instrumenti [2]. Predmeti koji se uvode u uretru u cilju masturbacije ili seksualne perverzije (igle, ukosnice, termometri, sveće, klasje žita, trave, gliste) antiperistaltikom ulaze u mokraćnu bešiku. Predmeti kojima se zatvara meatus uretre u cilju sprečavanja koncepcije (sveće, tamponi od tekstila, gume). Predmeti u cilju kriminalnih abortusa (korenje biljaka, drveni predmeti) umesto u vaginu, greškom se uvlače u uretru. I povrede vatrenim oružjem, češće u ratu-ređe u mirnodopskim uslovima, mogu zbog zaostalog projektila u samoj bešici ili migracijom iz okoline da stvore strano telo.

PRIKAZ SLUČAJA

Pacijent C.R. iz okoline Donjeg Milanovca, star 30 godina, dolazi u našu ambulantu žaleći se na često mokrenje, peckanje pri mokrenju i ponekad na iznenadni prekid mokrenja. Anamnestički podaci jako oskudni, sem navedenih simptoma. U sedimentu urina - dosta bledih eritrocita i retko bakterije. Urinokultura - zasejane podloge ostale sterilne. Na urografiji - descedentnoj cistografiji, uočava se elipsoidni defekt u kontrastu. Sledi uretrocistoskopija (slika 1): uretra lako prolazna za košuljicu cistoskopa Ch 20, prostatična uretra kratka oko 2 cm.

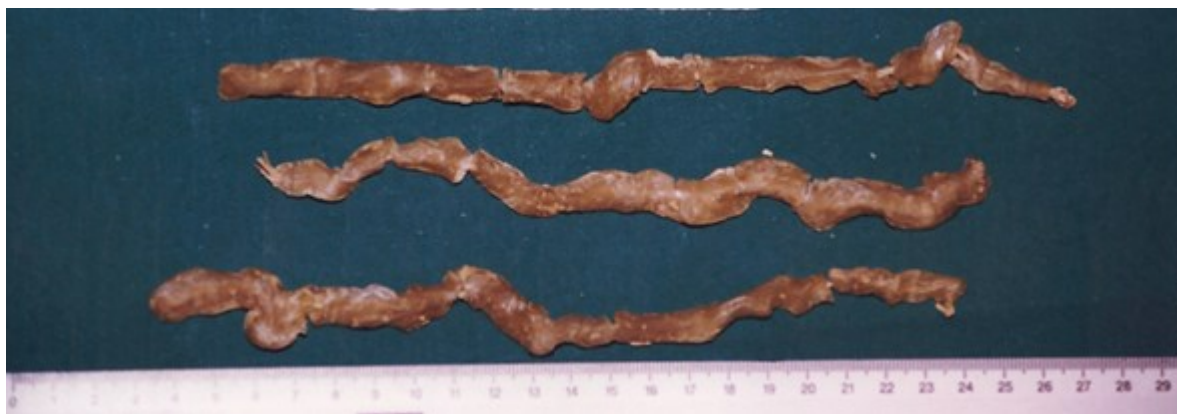Slika 1. Uretrocistoskopija Cistoskopija (preuzeto sa: http://cdn.futura-sciences.us/builds/images/thumbs/4/41b85c2a84_cystoscopy-c-hakan-corbac-305-fotoliacom.jpg)



Vrat mokraćne bešike normalan. U lumenu bešike uočava se okrugla tamno-mrka tvorevina, veličine golubijeg jajeta. Pod sumnjom na kalkulus pokušava se elektrolitotripsija Urat-om I. Dezintegracija kamena ne uspeva te se predlaže hirurško utklanjanje kamena.

Operativni nalaz: U opštoj endotrahealnoj anesteziji pristupa se operaciji. Suprapubični rez po Phanennsteil.u. Po presecanju fascije razmaknu se mm.recti, dekolira zid bešike i poprečno otvara. Iz lumena bešike kleštima za kamen vadi se "kamen" i odlaže u bubrežnjak. Bešika se ispere toplim fiziološkim rastvorom, ušiva u dva sloja, plasira dren u Retziusov špag, primaknu mm recti, šav kože, fiksacija drene, toaleta rane, gaza. Nakon završene operacije (slika 2) prikazuje strana tela.

Slika 2. Strana tela - sveće, izvađena operativno iz mokraćne bešike



Na naše zaprepašćenje u bubrežnjaku se nalaze tri zmijolika predmeta, izvijugana, dužine oko 10 cm i debljine oko 10 mm. Bile su to sveće.

Potom nastaju naše profesionalne muke. Pacijent uporno odbija da kaže kako su sveće dospele u mokraćnu bešiku. Nakon strpljivog, upornog pa i ultimativnog razgovora sa pacijentom, evo njegove priče: Bojeći se da se nije "zarazio" obraća se jednoj vračari. Ona mu predlaže da tri dana oblaže oko uda (penisa) svežu kravlju balegu. Da balega nebi prodrila u kanal, vračara mu nalaže da u njega stavi sveću. Sutradan kod nove obloge nema sveće u kanalu te stavlja drugu sveću i sledećeg dana još jednu. Tako je završio "lečenje". 3-4 meseca kasnije nastaju tegobe sa mokrenjem, zbog kojih dolazi urologu.

DISKUSIJA

U većini slučajeva strana tela u mokraćnoj bešici se javljaju kod psihopatoloških, maloumnihi ili alkoholisanihi osoba [3-6]. Mala deca, u bezazlenoi igri, često uvlače razne predmete u prirodne otvore. Žene kontraceptivna sredstva ili pomagala za abortus slučajno ili zbog nepažnje ili neznanja umesto u

vaginu uvuku u uretru. Medicinska strana tela zaostaju slučajno zbog nepažnje, nemarnosti, pogrešne upotrebe ili lošeg materijala prilikom neke hirurške intervencije u samoj bešici ili na okolnim organima. I hirurški šavni material može delovati kao jezgro oko koga se stvara kamen. Povrede vatrenim oružjem, češće u ratu-ređe u miru, mogu zbog zaostalog projektila u samoj bešici ili okolini da stvore strano telo. Opisani su slučajevi migracije projektila iz trbuha u mokraćnu bešiku [3-6].

U simptomatologiji dominiraju uporne, recidivne i na antibiotsku terapiju refraktorne cistične tegobe. Cistične tegobe su posledica nadražaja sluzokože usled mehaničkog pritiska. Ponekad se javljaju i bolne hematurije. Retencija se javlja zavisno od oblika i veličine stranog tela, zbog zatvaranja unutrašnjeg otvora uretre. Komplikacije mogu biti fistule, usled dugog mehaničkog pritiska na zid bešike, septična stanja pa čak i oštećenja bubrežne funkcije.

Dijagnoza je laka ako u anamnezi imamo podatak o uvlačenju stranih tela u uretru [3,4,5]. Međutim, često se pravi razlozi prikrivaju zbog stida ili straha. Otežana je i kod psihički retardiranih osoba, i kod male dece. Pacijent se obraća lekaru zbog upornih cističnih tegoba i nakon duže upotrebe antibiotika.

U sedimentu urina dominiraju znaci nespecifičnog zapaljenja - dostasvežih Eritrocita i Leukocita. Ultrasonografija pokazuje hiperehogenu promenu (sa farom) a intravenska pijelografija na descendentnoj cistografiji pokazuje defect u kontrastu.

Najpouzdanija dijagnostička metoda je URETROCISTOSKOPIJA [7,8]. Otkriva strano telo, prikazuje njegov oblik, veličinu i utvrđuje mogućnost eliminacije. Vrlo mali procenat stranih tela (oko 3%) može se spontano eliminisati per urethram. Zavisno od oblika i veličine stranih tela u terapiji se koriste metode: endoskopska ekstrakcija ili cistolitotomija [7,8].

ZAKLJUČAK

Pacijent C.R. iz okoline Donjeg Milanovca, star 30 godina, dolazi u našu ambulantu žaleći se na često mokrenje, peckanje pri mokrenju i ponekad na iznenadni prekid mokrenja. Na urografiji – descendentnoj cistografiji, uočava se elipsoidni defekt u kontrastu. Sledi uretrocistoskopija: uretra lako prolazna za košuljicu cistoskopa Ch 20, prostatična uretra kratka oko 2 cm.

U lumenu bešike uočava se okrugla tamno-mrka tvorevina, veličine golubijeg jajeta. Pod sumnjom na kalkulus pokušava se elektrolitotripsija Urat-om. Dezintegracija kamena ne uspeva te se predlaže hirurško uklanjanje kamena.

Operativni nalaz: Iz lumena bešike kleštima za kamen vadi se "kamen" i odlaže u bubrežnjak. Nakon završene operacije slika prikazuje strano telo, u bubrežnjaku se nalaze tri zmijolika predmeta, izvijugana, dužine oko 10 cm i debljine oko 10 mm. Bile su to sveće.

Nadrilekarstvo u istočnoj Srbiji postoji. Evo primera. Bila nam je namera da na to ukažemo da se ne ponovi i ne zaboravi!

LITERATURA:

1. Zirojević T, Cvetković B, Grebenarović D, Argirović A. STRANO TELO U MOKRAĆNOJ BEŠICI. Kliničko-bolnički centar Zemun, Srbija. *Materia medica*. 2009;25(1):39-41
2. Pare AK, Ouattara A, Ye D, Tapsoba AK, Sawadogo H, et al. UNUSUAL INTRAVESICAL FOREIGN BODIES: A REPORT OF TWO CASES. *Pan Afr Med J*. 2023;45: 148. Published online 2023 Aug 3. doi: 10.11604/pamj.2023.45.148.39227
3. Tuncer H, Karacam H, Cam B. A SELF-INSERTED FOREIGN BODY IN THE URINARY BLADDER AND URETHRA. *Cureus*. 2021; 13(7): e16322. doi: 10.7759/cureus.16322
4. Saputra HM, Klopung YP, Renaldo J, Hakim L. AN EARPHONE WIRE INSIDE THE URINARY BLADDER: A CASE REPORT AND COMPREHENSIVE LITERATURE REVIEW OF GENITOURINARY POLYEMBOLOKOILAMANIA. *Radiol Case Rep*. 2022; 17(5): 1457-1463. doi:10.1016/j.radcr.2022.01.080
5. Agarwal M, Aggarwal A, Pandey S, Kumar M. KNOTTED ELECTRIC WIRE IN URINARY BLADDER: CAN SUCH COMPLEX FOREIGN BODY BE RETRIEVED ENDOSCOPICALLY? *BMJ Case Rep*. 2018; 2018: bcr2018225353. doi:10.1136/bcr-2018-225353.
6. Kuang T, Cai W, Qian W, Lin X. FOREIGN BODIES IN CHILDREN'S LOWER URINARY TRACT: A CASE SERIES AND LITERATURE REVIEW. *Front Pediatr*. 2022; 10: 1095993. doi:10.3389/fped.2022.1095993
7. Aljarbou A, Abdo AJ, Almosa MA, Hariri A. EXTRACTION OF FOREIGN BODY FROM THE URINARY BLADDER USING NEPHROSCOPE: A CASE REPORT OF ENDOSCOPY TREATMENT. *Urol Ann*. 2023; 15(1): 95-97. doi:10.4103/ua.ua_109_22
8. Zubaidi MA, McCombien S, Bangash H, Hayne D. A NOVEL TECHNIQUE TO REMOVE A URINARY BLADDER FOREIGN BODY ENDOSCOPICALLY USING AN ENDLOOP. *Urol Case Rep*, 2022; 40: 101899. doi: 10.1016/j.eucr.2021.101899