

UDK 616-099:620.268

ISSN 035-2899, 39(2014) br.2 p.90-93

## TROVANJE KOROZIVOM – PRIKAZ SLUČAJA

### CORROSIVE POISONING – CASE REPORT

Milan Đorđević (1), Slobodanka Milićević Mišić (2), Simonida Šeškar Stojančev (2)

(1) DOM ZDRAVLJA JAGODINA, SLUŽBA HITNE MEDICINSKE POMOĆI, (2) KLINIČKI CENTAR NIŠ, KLINIKA ZA ENDOKRINOLOGIJU, DIJABETES I BOLESTI METABOLIZMA, ODELJENJE ZA TOKSIKOLOGIJU

**Sažetak:** Uvod: Kiseline su korozivni otrovi koji ekstrahuju vodu iz tkiva, koaguliraju proteine i formiraju kisele albuminate, a hemoglobin pretvaraju u kiseli hematin. Na svetskoj mapi toksikologije, Srbija se svrstava u zemlje koje imaju visok procenat trovanja kausticima. U razvijenim zemljama intoksikacija korozivima je izuzetno retka zbog nedostupnosti istih i zabranjene slobodne prodaje. Cilj rada: Ukazati na značaj, veličinu i učestalost korozivnih trovanja, prikazati fatalno trovanje esencijom, kao i model prehospitalnog i hospitalnog zbrinjavanja akutno otrovanog korozivom, i dati predlog mera za smanjenje ovih intoksikacija. Materijal i metode: Korišćena je istorija bolesti Klinike za endokrinologiju, dijabetes i bolesti metabolizma, Odeljenje za toksikologiju, KC Niš, kao i izveštaj sudsko-medicinske obdukcije Zavoda za sudsku medicinu Niš. Prikaz slučaja: Okolnosti trovanja: Pacijentkinja je u toku večeri 21. 02. 2014, oko 21h popila oko 200ml esencije, namerno, u cilju suicida, a zbog nesuglasica u porodici. Dovezena u prijemno-trijažno odeljenje Vranjske bolnice u 21:49h, svesna; dala je podatak o namernom samotrovanju, povraćala je; postavljen je urinarni kateter i dobijen hemoglobinurični urin. Prvi pokušaj suicida, dosad je nelečena psihijatrijski. Transportovana je u KC Niš u 00:35h, 22.2.2014. Pregledana je od strane ORL specijaliste i urađena je urgentna ezofagogastroduodenoskopija (EGDS). Objektivni status: odaje utisak teškog bolesnika sa PSS (*poisoning severity scor*) 4. Glava i vrat: koža oko usana hiperemična, sa opekotinama, usna duplja hiperemična, edematozna. Abdomen: bolno difuzno osetljiv na palpaciju, urin kesa 1500ml hemoglobinuričnog urina. Laboratorija: Gly: 39,9; Urea: 10,9-12,6; Crea: 133,0-167,3; Amy: 606,7; Acidobazni status pH: 7,19; BE: 18,9, HCO<sub>3</sub>: 10,3. Urgentna EGDS: U jednjaku, želucu, bulbusu duodenuma i postbulbarnom delu duodenuma sluzokoža lividno beličasta sa hiperemičnim plažama. Zaključak: Radi se o pacijentkinji koja je hospitalizovana nakon namerne intoksikacije korozivnim sredstvom (esencija) u teškom opštem stanju. Tokom hospitalizacije zbog insuficijencije respiratornih puteva urađena traheotomija. Dolazi do anurije i razvoja akutne bubrežne insuficijencije. I pored svih mera reanimacije, dolazi do letalnog ishoda 22. 02. 2014, u 01:40h. Makroskopski obdukcioni nalaz: Jezik mlitav, obložen prljavo-braonkasto-tečnog naslagama, koje se lako skidaju. U jednjaku prisutna osrednja količina prljavo-mrko-braonkasto-tečnog sadržaja, njegova sluzokoža čitavom površinom mrko prebojena, istanjena, nedostajuće nadsluznice. U želucu prisutno oko 100 ml mrko-braonkasto-zelenkasto-kašastog sadržaja. Njegova sluzokoža zbrinanih nabora, natečena, sljuštene nadsluznice, gotovo u potpunosti mrko prebojena, mestimično sitno zrnasta. Zaključak: Akcenat treba staviti na mere prevencije. U zbrinjavanju intoksiciranog razlikujemo prehospitalne i hospitalne mere. Moguće komplikacije su u vidu strikture ezofagusa, stenozе pilorusa i karcinoma želuca ili jednjaka. Trovanje visoko koncentrovanom acetatnom kiselinom je i dalje veoma često i sa visokom stopom mortaliteta. Pacijenti koji su ingestirali veće količine kiseline i sa većim stepenom gastrointestinalnih oštećenja, pneumonije ili bubrežne slabosti, zahtevaju veći oprez jer su podložniji fatalnim komplikacijama.

**Gljučne reči:** Koroziv, trovanje, mere

**Summary:** Introduction: Acids are corrosive compounds which extract water from the tissues, coagulate the proteins to form the acid of albumin and convert hemoglobin to the acid hematin. On the world map of toxicology, Serbia is considered to be the country with high percentage of caustic intoxication. In developed countries corrosive poisoning is extremely rare due to unavailability of the products and forbidden free sale. Aim: To highlight the importance, size and frequency of corrosive poisoning, to show fatal acetic acid ingestion and the model of pre-hospital and hospital care for acutely poisoned with corrosives, as well as suggest measures to reduce these intoxications. Material and methods: Case history was used of the Clinic for Endocrinology, Diabetes and Metabolism Disorders, Toxicology Department, Clinical Centre Niš and a forensic autopsy report of the Institute for Forensic Medicine Niš. Case report: The circumstances of poisoning: A female patient drank

**Adresa autora:** Milan Đorđević; Vojvode Tankosića 2 prilaz, broj 17, 18000 Niš; Srbija;

E-mail: milan\_mdj@hotmail.com

Rad primljen: 28. 3. 2014. Rad prihvaćen: 2. 4. 2014. Elektronska verzija objavljena: 15. 8. 2014.

deliberately about 200ml of acetic acid at about 9 p.m. on 21<sup>st</sup> February 2014 with suicidal intentions due to disagreements in the family. She was brought conscious in Admission and Triage Department of the hospital in Vranje at 9:49 p.m., where she gave the information on the intentional self-intoxication. She vomited, a urinary catheter was placed and haematuria in the urine was obtained. It was the first suicide attempt, not treated psychiatrically so far. She was transported to the Clinical Centre Niš at 0:35 a.m. on 22<sup>nd</sup> February 2014. She was examined by an ENT specialist and submitted to urgent EGDS (esophagogastroduodenoscopy). Objective status: severe patient with PSS (poisoning severity score) 4. Hyperaemic skin around the lips, with burns, oral cavity hyperaemic, edematous. Abdomen: painfully sensitive to palpation diffusely, urine bag with 1500ml of the haematurian urine. Lab: Gly 39.9; Urea 10.9-12.6; Crea 133.0-167.3; Amy 606.7; Acid-base status pH 7.19; BE -18.9, HCO<sub>3</sub> 10.3. Urgent EGDS: In the esophagus, stomach, duodenal bulb and postbulbar duodenum, mucous membranes are livid whitish with hyperaemic parts. Conclusion: The female patient was hospitalized after intentional intoxication with corrosive substances (acetic acid) in the severely bad general condition. During hospitalization tracheotomy was performed due to respiratory failure and developed anuria leading to acute renal failure. Despite all resuscitation measures there was a lethal outcome at 1:40 a.m. on 22<sup>nd</sup> February 2014. Macroscopic autopsy findings: the tongue is flabby, covered with dirty-brownish deposits that are easily removed. Moderate amount of dirty-dark-brownish-liquid content is present in the esophagus, its mucous membranes darkly painted over the entire surface, thin, lacking its upper layer. About 100 cc of brown-greenish-mushy content present in the stomach. Its mucosal folds deleted, swollen, peeling of the mucous membranes, almost completely darkly painted over, finely granular in places. Conclusion: Emphasis should be placed on preventive measures. The management of the intoxicated patient distinguishes pre-hospital and hospital measures. Possible complications include an esophageal stricture, stenosis of the pylorus and the esophagus, or gastric cancer. Highly concentrated acetic acid is still frequently ingested with a high mortality rate. Patients with higher grades of gastrointestinal injury, pneumonia, renal injury and higher amount of acid ingested should be more carefully monitored as they are more susceptible to develop fatal consequences.

**Key words:** corrosive, intoxication, measures

#### UVOD

Sirćetna kiselina je organska kiselina, bezbojna tečnost, jakog kiselog ukusa i mirisa. U prodaji se nalazi u više koncentracija i to: glacijalna kiselina, sadrži 98-100% sirćetne kiseline, esencija, 50-80%, i sirće, oko 8%. Letalna doza koncentrovane sirćetne kiseline je 20g. Kiselinama, naročito sirćetnom, intoksikiraju se mala deca, a česti su i pokušaji samoubistva. Jake kiseline su takve da je teško popiti više od jednog, retko dva gutljaja, ali i to je dosta da se stvori brzo, ozbiljno oštećenje tkiva u usnoj duplji i jednjaku, želucu, pa i kože na licu. Kiseline su korozivni otrovi koji ekstrahuju vodu iz tkiva, koagulišu proteine i formiraju kisele albuminate, a hemoglobin pretvaraju u kiseli hematin [1]. Na svetskoj mapi toksikologije, Srbija se, uz balkanske i zemlje bivšeg SSSR-a, svrstava u zemlje koje imaju visok procenat trovanja kausticima, iz više razloga. Prema podacima Nacionalnog centra za kontrolu trovanja Republike Srbije, procentualna zastupljenost korozivnih intoksikacija je 8% od svih intoksikacija hospitalizovanih u toku 2012. godine [2]. U SAD-u se taj broj kreće 0,003% od ukupne populacije na godišnjem nivou. To ukazuje da je u razvijenim zemljama intoksikacija korozivima izuzetno retka zbog nedostupnosti istih i zbog zabranjene slobodne prodaje [3].

#### CILJ RADA

Ukazati na značaj, veličinu i učestalost korozivnih trovanja, prikazati fatalno trovanje esencijom, kao i model prehospitarnog i hospitalnog zbrinjavanja akutno otrovanog korozivom i dati predlog mera za smanjenje ovih intoksikacija.

#### MATERIJAL I METODE

Korišćena je istorija bolesti Klinike za endokrinologiju, dijabetes i bolesti metabolizma, Odeljenje za toksikologiju KC Niš, kao i izveštaj sudsko-medicinske obdukcije Zavoda za sudsku medicinu Niš.

#### PRIKAZ SLUČAJA

Okolnosti trovanja: podaci su dobijeni heteroanamnestički od lekara HMP Vranje i uvidom u medicinsku dokumentaciju. Pacijentkinja stara 73 godine, u toku večeri, 21. 02. 2014, oko 21h, popila je oko 200ml esencije, namerno, u cilju suicida, a zbog nesuglasica u porodici. Dovezena je u prijemno-trijažno odeljenje Vranjske bolnice u 21:49h, svesna; dala je podatak o namernom samotrovanju. Hipertenzivna, 220/100mmHg, SpO<sub>2</sub> 89%, povraćala je; postavljen je urinarni kateter i dobijen hemoglobinurični urin. Prvi pokušaj suicida, dosad nije lečena psihijatrijski. Transportovana, u pratnji HMP, u KC Niš u 00:35h,

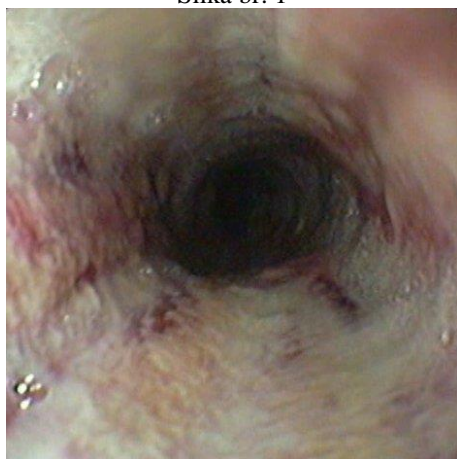22.2.2014. Pregledana je od strane ORL specijaliste i urađena je urgentna ezofagogastroduodenoskopija (EGDS). Od komorbiditeta se navode dijabetes mellitus na oralnim antidijabeticima i hipertenzija na trojnoj antihipertenzivnoj terapiji.

Objektivni status: svesna, konfuzna, dispnoična, čujno krkljanje, tahikardična, hipertenzivna, oseća se jak halitus esencije, odaje utisak teškog bolesnika sa PSS (*poisoning severity scor*) 4. Glava i vrat: koža oko usana hiperemična, sa opekotinama, usna duplja hiperemična, edematozna. Pulmo: normalan disajni šum sa obilnim sekretom, obostrano, apikomedijalno. Cor: akcija ritmična, tahikardična, tonovi jasni, bez šumova, TA 200/100mmHg, SF 130/min. Abdomen: bolno difuzno osetljiv na palpaciju, urin kesa 1500ml hemoglobinuričnog urina. Ostali nalaz u referentnim granicama.

Laboratorija: WBC: 32,6; RBC: 4,92; Hgb: 105; Hct: 33,4; Gly: 39,9; Urea: 10,9-12,6; Crea: 133,0-167,3; Amy: 606,7; Hol: 8,2; Na: 131; Acidobazni status pH: 7,19; BE: 18,9, HCO<sub>3</sub>: 10,3. Ostali laboratorijski nalazi u granicama referentnog opsega.

Urgentna EGDS: U jednjaku, želucu, bulbusu duodenuma i postbulbarnom deluduodenuma sluzokoža lividno beličasta, sa hiperemičnim plažama. Promene identične duž čitavog sagledanog dela digestivne cevi. U trenutku pregleda nije verifikovana sveža krv (slika br. 1).

Slika br. 1



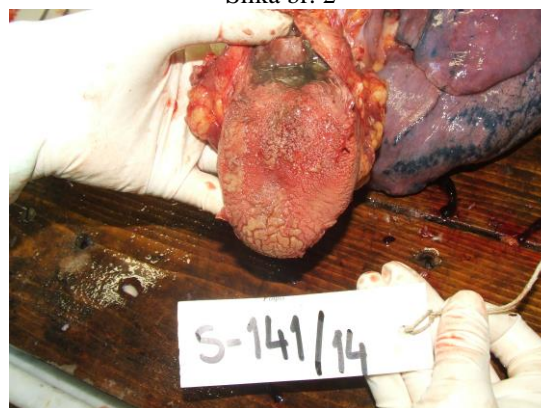Konsultacija ORL: St. post intoxicationem cum Ac. Acetici. Indirektnom laringoskopijom prostor za disanje značajno insuficijentan.

Zaključak: Radi se o pacijentkinji koja je hospitalizovana nakon namerne intoksikacije korozivnim sredstvom (esencija), u teškom opštem stanju. Tokom hospitalizacije, zbog insuficijencije respiratornih puteva, urađena traheotomija. Dolazi

do anurije i razvoja akutne bubrežne insuficijencije. I pored svih mera reanimacije, dolazi do letalnog ishoda, 22. 02. 2014. u 01:40h.

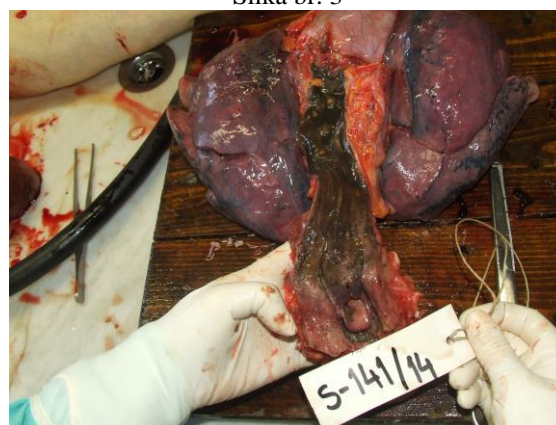
Makroskopski obdukcioni nalaz: Jezik mlitav, obložen prljavo-braonkastim naslagama, koje se lako skidaju (slika br. 2).

Slika br. 2



U jednjaku prisutna osrednja količina prljavo-mrko-braonkasto-tečnog sadržaja, njegova sluzokoža čitavom površinom mrko prebojena, istanjena, nedostajuće nadsluznice (slika br. 3). U grkljanu, dušniku i glavnim dušnicama prisutna osrednja količina sitno penušavog sadržaja, prljavo-ružičaste boje, njihove sluzokože glatke, sjajne, srednjekrvne. Na prednjem zidu dušnika, na 35mm ispod glasnih žica, nalazi se otvor nepravilno pravougaonog oblika, promera 15x20mm, glatkih, ravnih i vrlo diskretno krvlju podlivenih ivica (traheotomija).

Slika br. 3



U želucu prisutno oko 100 ccm mrko-braonkasto-zelenkasto-kašastog sadržaja. Njegova sluzokoža zbrisanih nabora, natečena, sljuštene nadsluznice, gotovo u potpunosti mrko prebojena, mestimično sitno zrnasta. Sluzokoža dvanaestopalačnog creva je neravna, mrko

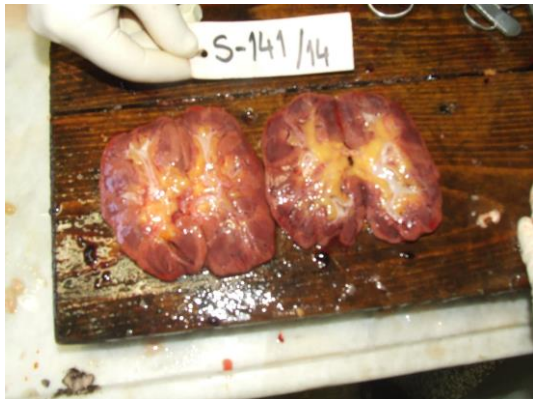prebojena, natečena, i u njemu se nalazi sadržaj istih osobina kao u želucu (slika br. 4)

Slika br. 4



Bubrezi lako skidljivih čaura, sitno zrnasto neravnih površina. Desni bubrež je težine 120g, a levi 110g. Na površini levog bubrega nalazi se cista veličine zrna graška, ispunjena bistrom, žučkastom tečnošću. Na preseku je tkivo bubrega zamućeno, slabije krvno. U bubrežnim karlicama, čašicama i mokraćovodima nema sadržaja, njihova sluzokoža glatka, sjajna i srednjekrvna (slika br. 5).

Slika br. 5



#### DISKUSIJA

U prikazu ovog slučaja pokazano je da se fatalno trovanje završilo letalnim ishodom za samo par sati. Akcenat treba staviti na mere prevencije koje obuhvataju sledeće:

- zabrana prodaje korozivnih sredstava u slobodnoj prodaji;
- adekvatno čuvanje i skladištenje korozivnih materija;
- zdravstveno-prosvetni rad sa populacijom koja dolazi u kontakt sa korozivima;
- kontinuirana medicinska edukacija zdravstvenih radnika;

- nadzor nad malom decom, slabovidim osobama, alkoholičarima;
- specijalan nadzor nad psihijatrijskim bolesnicima (depresije, manije, shizofrenije).

Prehospitalne mere zbrinjavanja:

- anamneza/heteroanamneza;
- dilucija ingestiranog koroziva hladnim mlekom ili vodom (200ml);
- NE lavažirati želudac i ne postavljati NG sondu zbog opasnosti od perforacije jednjaka;
- borba za očuvanje vitalnih funkcija i KPR.

Hospitalne mere zbrinjavanja:

- smeštaj pacijenta u OIN – ICU (Odeljenje intenzivne nege);
- ORL pregled i urgentna EGDS (Ezofagogastroduodenoskopija);
- kontinuirani monitoring vitalnih funkcija;
- parenteralni inhibitor protonske pumpe, antacid, epitelijant mukoze;
- korekcija acidobaznog statusa i elektrolitnog disbalansa;
- borba za adekvatnu diurezu;
- diuretik kod „hemoglobinskog bubrega“, hemodijaliza;
- hemostiptik kod hematemeze/melene;
- kompletna laboratorijska i rendgen dijagnostika, po potrebi;
- totalna perenteralna ishrana, gastrostoma, jejunostoma [3, 4].

Pacijenti, koji završe proces detoksikacije, otpuštaju se na kućno lečenje ili se prevode u odgovarajuću psihijatrijsku ustanovu.

#### ZAKLJUČAK

Akcentat treba staviti na mere prevencije. U zbrinjavanju intoksiciranog razlikujemo prehospitalne i hospitalne mere. Moguće komplikacije su u vidu strikture ezofagusa, stenoze pilorusa i karcinoma želuca ili jednjaka. Pacijenti, koji su ingestirali veće količine kiseline i sa većim stepenom gastrointestinalnih oštećenja, pneumonije ili bubrežne slabosti, zahtevaju veći oprez jer su podložniji fatalnim komplikacijama.

#### LITERATURA

1. Ilić S. Trovanje kiselinama. Dostupno na: <http://www.stetoskop.info/Trovanje-kiselinama-1370-c9-content.htm?b8>
2. Godišnjak Nacionalnog centra za kontrolu trovanja 2012. Dostupno na: [www.vma.mod.gov.rs/godisnjak-ckt2012.pdf](http://www.vma.mod.gov.rs/godisnjak-ckt2012.pdf)
3. Jović-Stošić J. Trovanja korozivnim tečnostima – dijagnostičke i terapijske neodumice Vojnosanitetski Pregled 2006; 63 (6): 593–599.
4. Brusin K. Krayeva Y. Highly Concentrated Acetic Acid Poisoning: 400 Cases Reviewed. Dostupno na: [http://apjmt.mums.ac.ir/article\\_19\\_0.html](http://apjmt.mums.ac.ir/article_19_0.html)