

UDK 616.853 ; 616.8-006.6-06

ISSN 035-2899, 37(2012) br.3 p.173-176

PILEPSIJA I ASTROCITOM: POVEZANOST, UZROK I MEĐUSOBNA POJAVA

EPILEPSY AND ASTROCYTOMA: CORRELATION, CAUSE AND MUTUAL OCCURRENCE

Maja Mladenović

ZDRAVSTVENI CENTAR ZAJEČAR, SLUŽBA NEUROLOGIJE

Sažetak: UVOD. Astroцитom predstavlja tumor moždanog tkiva koji vodi poreklo od astrocита. Najbrojniji su astroцитomi visokog stepena zloćudnosti koji čine oko 38% svih tumora moždanog tkiva. Prosečno preživljavanje kod pacijenata sa policističnim astroцитomom je oko 10 godina, kod niskodiferentovanog astroцитoma je oko 5 godina, a kod anaplastičnog astroцитoma oko 2 godine. Tačan broj obolelih od epilepsije se ne zna uprkos svim istraživanjima. Smatra se da u našoj zemlji od ove bolesti boluju između 4 i 7 stanovnika na 1000. Kod spororastućih astroцитoma od početka bolesti do pojave epilepsije može proći 15 do 25 godina. PRIKAZ SLUČAJA. Bolesnica S.K., stara 32 godine, hospitalizovana na neurologija ZC Zaječar zbog serije epileptičkih napada tipa GM. Bolest je počela u osmoj godini života slabom glavoboljom, malaksalošću i povraćanjem. Nakon neurološkog pregleda i CT snimanja otkrivena je ekspanzivna promena u III moždanoj komori. Posle neurohirurške intervencije, patohistološkim nalazom potvrđena je dijagnoza astroцитoma gr. II. Pacijentkinja je bila na antiepileptičnoj terapiji. Bolesnica je u više navrata tokom života podvrgnuta neurohirurškim intervencijama, zbog recidivantnog tumora, hematoma i hidrocefalusa. Jedanaest godina nakon prve operacije dolazi do prvog epileptičnog napada. Od tada se epileptični napadi javljaju u zimskim mesecima, periodično i dobro reaguju na uvođenje novog antiepileptika. ZAKLJUČAK. Kod ove pacijentkinje je period od dijagnostikovanja astroцитoma do pojave epileptičkih napada duži od uobičajenog, te se nameće pitanje pravog uzroka epilepsije. Zašto se napadi javljaju u skoro pravilnom vremenskom periodu, sa čime je to povezano i zašto svaki put dobro odreaguje na novi lek? Ovo su pitanja za koja se nadamo da ćemo uskoro naći odgovor.

Ključne reči: Astroцитom, epilepsija, antiepileptična terapija

Summary: INTRODUCTION. Astrocytoma is a brain tumour that originates from astrocytes. The predominant numbers of astrocytomas are the ones with the high degree of malignancy, which account for about 38% of all brain tumours. The overall survival rate in patients with polycystic astrocytomas is about 10 years, in low differentiated astrocytoma it is about 5 years, and with anaplastic astrocytoma about 2 years. (3) The exact number of patients with epilepsy is not known, despite of all the research. It is considered that there are between 4 and 7 people suffering from the disease per 1000 inhabitants in our country. (4) In case of the slow growing astrocytoma it can take from 15 to 25 years after the diagnosis of the disease to the occurrence of epilepsy. (5) CASE REPORT. Patient S.K. (32), was hospitalized in the neurology of the HCC Zaječar because of a series of epileptic attacks of GM type. The disease started at the age of eight with mild headaches, nausea and vomiting. The examination and CT scans revealed expansive changes in the cerebral chamber III. After the surgical procedure at the Neurosurgery, pathological examination confirmed the diagnosis of astrocytoma gr.II. The patient was on an antiepileptic treatment. The patient had to undergo numerous brain surgeries due to recurrent tumour, hematoma, and hydrocephalus. The first epileptic seizure occurred eleven years after the first surgery. Since then, the seizures occur periodically during the winter months, and respond well to the introduction of a new antiepileptic drug. CONCLUSION. In this patient, the period from diagnosis of astrocytoma to the occurrence of epileptic seizure was longer than usual, and it raises the question of the true cause of epilepsy. Why do the seizures occur in almost regular intervals, what can we ascribe them to, and why do they react well to the new medicine? There is hope that we can find the answers to these questions soon.

Key words: astrocytoma, epilepsy, antiepileptic therapy

UVOD

Tumor endokranijuma je svaka novotvorina u lobanjskoj duplji, koja se razvija na nervnom tkivu i krvnim sudovima mozga, meningeama, intrakrani-

jalnom delu mozdanog živca, embrionalnim defektima, hipofizi, epifizi, unutrašnjoj površini kranijuma, koji ima progresivan rastući tok i u svojoj evoluciji razara moždano tkivo dovodeći do hidroce-

falusa. [1] Astroцитom predstavlja tumor moždanog tkiva koji vodi poreklo od astrocита. Simptomi i znaci astrocitoma su nespecifični i mogu da budu: epileptični napadi različitog tipa i vrste, ispadi motorike, senzibiliteta i vidnog polja, oštećenja nekih funkcija (govor, hod, mentalne sposobnosti i ponašanje), glavobolja i povraćanje. Dijagnoza se postavlja detaljnom anamnezom, neurološkim pregledom, CT-om i NMR. Lečenje je pre svega operativno, dolazi u obzir i upotreba hemioterapije i zračne terapije, u zavisnosti od tipa tumora. Kako je astroцитom ekspanzivni proces u lobanjskoj jami, dovodi do povećanog intrakranijalnog pritiska i iritacije, što za posledicu može imati i epi napade. Kada, kao u ovom slučaju, znamo uzrok epilepsije, onda govorimo o simptomatskoj epilepsiji. Prema podacima iz literature, primarni intrakranijalni tumori čine oko 2% svih zloćudnih tumora u starosnoj grupi od 15 do 30 godina. Ukupna incidenca je oko 6 osoba na 100000 stanovnika godišnje [2]. Najbrojniji su astroцитomi visokog stepena zloćudnosti koji čine oko 38% svih tumora moždanog tkiva. Biološke osobine astrocitoma vezane su za njegov patohistološki gradus, a na CT, između ostalog i veličinom tumorske mase. Prosečno preživljavanje kod pacijenata sa policističnim astroцитomom je oko 10 godina, kod niskodiferentovanog astroцитoma je oko 5 godina, a kod anaplastičnog astroцитoma oko 2 godine. [3] Tačan broj obolelih od epilepsije se ne zna uprkos svim istraživanjima. Smatra se da u našoj zemlji od ove bolesti boluju između 4 i 7 stanovnika na 1000. [4] Kod sporastućih astrocitoma od početka bolesti do pojave epilepsije može proći 15 do 25 godina. [5] Godišnja incidenca epilepsije iznosi oko 50 novih slučajeva na 100.000 stanovnika u Evropi i SAD, dok u nekim delovima Afrike i Azije iznosi i preko 100 [6]. Posoje studije koje ukazuju na značajnu povezanost postoperativni epileptičkih napada sa preoperativnim, kao i povezanost sa patologijom tumora, uzrastom pacijenta i dijagnozom. Epileptični napadi se u velikoj meri javljaju unutar 6 meseci od operacije. [7] Ako se pacijentu i pored antiepileptične terapije nakon kraniotomije jave epileptičkih napadi, treba uraditi NMR zbog provere da nije došlo do recidiva ili hemoragije.

CILJ RADA

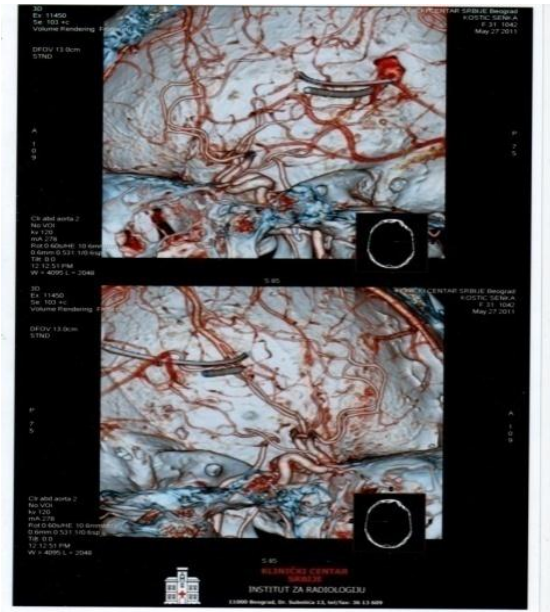
Cilj rada je da se prikaže slučaj pacijentkinje starosti 32 godine sa astroцитomom i simptomatskom epilepsijom, dužina preživljavanja i periodičnost javljanja epileptičkih napada.

PRIKAZ SLUČAJA

Bolesnica S.K., stara 32 godine, bez podataka u ličnoj anamnezi značajnih za hereditet. U porodičnoj anamnezi se dobija podatak da su i deda po ocu i po majci bolovali od tumora mozga.

Bolest je počela kada je bolesnica imala osam godina slabom glavoboljom, malaksalost i povraćanjem. Načinjenim neurološkim pregledom uočeni su pozitivni meningealni znaci i fini horizontalni nystagmus, te se pacijentkinja upućuje na CT mozga. Na učinjenom snimku vidi se ekspanzivna promena u III moždanoj komori. Zbog nastanka hidrocefalusa pacijentkinji je na neurohirurškoj klinici u Beogradu sa osam godina urađen drenažni sistem obostrano, Levo VP šant, desno AV šant. (sl.1)

Slika 1.

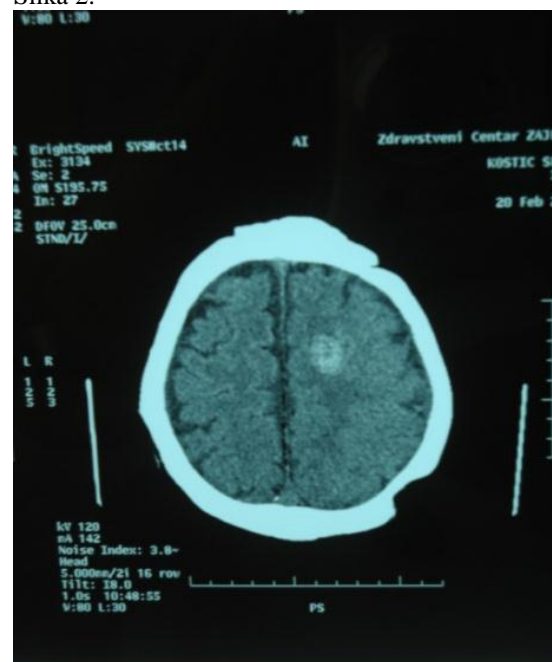


U somoj godini, je bolesnica imala još jednu neurohiruršku intervenciju, urađena je trepanacija frontalne kosti i otklonjen je tumor, ali zbog položaja nije ga bilo moguće u potpunosti otkloniti. Kao poboljšana otpušta se kući sa terapijom tbl. Pheno-barbiton 100mg 1x1/2 uveče. Patohistološkim pregledom potvrđeno je da se radi o astroцитomu gr II. Nakon operacije, u osmoj godini pacijentkinja odlazi u Nemačku, Institut für immuntherapie onkologischer Erkrankungen, gde je primenjena imunoterapija. Nakon ovoga pacijentkinja je redovno odlazila na kontrolne preglede kod neurologa i neurohirurga, uzimala propisanu terapiju, dobro se osećaja i pohađala je redovno osmogodišnju školu. U petnaestoj godini života pacijentkinji se ponovo javlja nestabilnost pri hodu, mučnina i povraćanje. U neurološkom nalazu postoji pareza desno,

nestabilnost pri hodu i blag horizontalni nystagmus i amnezija za skorašnje događaje, te se ponovo upućuje na neurohirurgiju KCS. Kontrolni CT pregled mozga pokazao je recidivantni tumor u III moždanoj komori i levoj lateralnoj komori. Operisana je i manji deo tumora je ostao u predelu levog talamusa, takođe je revidiran i sistem za drenažu. Po dobijenom PH nalazu, astroцитom gradus III, na konzilijumu za CNS odlučeno je da se dalje lečenje nastavi radioterapijom. Na institutu za radioterapiju i onkologiju Beograd sprovedena je radioterapija na prošireno ležište tumora sa 55 GY 30 seansi. Pacijentkinja se otpušta na dalje kućno lečenje sa terapijom carbamazepin 100 mg 1x1 uveče. Sa devetnaest godina, januara meseca, kod pacijentkinje dolazi do pojave serije epileptičnih napada, tipa grand mal i parcijalnih motornih jednostavnih napada, napadi se na neurologiji u Zaječaru teško kupiraju, te se nakon stabilizacije pacijentkinja opet upućuje neurohirurgu. U neurološkom nalazu prisutna kvadripareza, i to više desno, uz lako zanošenje u hodu i nestabilnost sa cirkumdikcijom desne noge, psihički usporena i adinamična. Kontrolni CT pregled mozga pokazuje postojanje hipodenzne zone parijetalno u beloј masi promera 1,5 -2 cm, koja odgovara postiradijacionoj nekrozi. Pacijentkinja dobro reaguje na kortikosteroidnu terapiju, te se otpušta sa kortikosteroidnom terapijom, gastroprotektivnim lekovima i antiepileptikom carbamazepin 300 mg dnevno. U dvadesetoj godini života kod pacijentkinje se javlja nestabilnost i pogoršava se hod. Neurološkim pregledom nalazi se cerebelarna ataksija blažeg stepena. Psihički lako usporena. Kompjuterizovanom tomografijom utvrđeno je postojanje nove promene u predelu zadnje lobanjske jame i prednjeg vermisa. Operativno je otklonjena promena na institutu za neurohirurgiju Beograd, koja makroskopski može da odgovara organizovanom hematomu. Po otpustu nastavljena je terapija kortikosteroidima i antiepileptikom u većoj dozi (carbamazepin 600 mg dnevno). Na redovnoj kontroli kod neurohirurga KCS, sa dvadeset pet godina života pacijentkinja pokretna, prisutan psihoorganski sindrom umerenog stepena, urađena kontrolna nuklearna magnetna rezonanca (NMR), gde se vidi rest tumor u predelu talamusa i bez novih patoloških promena. Nastavlja se terapija istim antiepileptikom u istoj dozi, koja dobro kupira epileptičke napade. Tri meseca kasnije, kod pacijentkinje se javlja novi epileptički napad, pa se doza carbamazepina poveća na 1200 mg dnevno. Kada je pacijentkinja imala dvadeset šest godina, februara meseca, imala je nekoliko epileptičkih napada po tipu grand mal (GM), te se postepeno ukida carbamazepina i u

terapiju uvodi tbl. topiramat do dnevne doze od 400 mg. Novi antiepileptik dobro kupira napade naredne dve godine, ali se u dvadeset devetoj godini javljaju četiri nova napada tipa GM. Napadi su se javljali u periodu od oktobra do januara. U toku hospitalizacije menja se terapijska šema, smanjuje se doza topiramat-a na 175 mg dnevno. Uz uvođenje novog antiepileptika (lamotrigin 2x100 mg). Pacijentkinja je dobro odreagovala i nije se evidentirao novi napad za vreme hospitalizacije na neurologiju u Zaječaru. Dve godine kasnije, u trideset prvoj godinom života, u periodu od decembra do februara, pacijentkinja doživljava novu seriju epileptičkih napada po tipu GM (2 napada) i nekoliko parcijalnih jednostavnih motornih napada. U neurološkom nalazu semiptoza desnog kapka, diskretna pareza desno, amnezija za događaje iz skorije prošlosti. Urađen je MSCT endokranijuma: „U okcipitalnoj regiji vidljiv koštani defekt (posledica hirurške intervencije). U regiji bazalnih ganglija desno kao i u frontalnom lobusu prisutne porencefalične šupljine (takođe posledica operacije). U parijetalnom lobusu levo uočava se zona povećane kondenzacije degenerativne prirode. Ne uočavaju se sveže patološke promene denziteta parenhima.“ (sl.2)

Slika 2.



Sledi ponovna hospitalizacija na neurologiju u Zaječaru i zamena antiepileptika (uvodi valproat u terapiju i zpočinje sa redukcijom lamotrigina). Za vreme hospitalizacije nema novih napada, te se

otpušta kući sa terapijom tbl. lamotrigin 100 mg 1x1/2, topiramata na 1x 175 mg, tbl. valproinska kiselina 2x1. Lamotrigin se potpuno isključuje mesec dana kasnije. Pacijentkinja je šest meseci kasnije, na dva antiepileptika, bez epileptičkih napada.

ZAKLJUČAK

U najvećem broju slučajeva epilepsija se javlja unutar šest meseci od operacije glioma mozga, ali takođe postoji mogućnost da se oni jave znatno kasnije. Kod prikazane pacijentkinje epileptični napadi su se javili jedanaest godina nakon prve operacije, tri godine nakon reoperacije u periodu kada je CT endokranijuma ukazao na postojanje promena u zadnjoj lobanjskoj jami. Nameće se pitanje: da li u ovom slučaju postoji povezanost epilepsije i astrocitoma, da li je ovog puta uzrok epilepsije hematom, postiradiaciona ožiljno tkivo ili rest tumor? Epileptični napadi su se javljali periodično; u zimskim mesecima, i pored povećavanja doze do tada uzimanog antiepileptika, nisu se kupirali. Uvođenjem novog antiepileptika napadi se kupiraju za duži vremenski period, kada pacijentkinja relativno dobro funkcioniše. Zašto se napadi javljaju u skoro pravilnom vremenskom periodu, sa čime je to povezano i zašto svaki put dobro

odreguju na novi lek? Ovo su pitanja za koja se nadamo da ćemo uskoro naći odgovor.

LITERATURA

1. Zorica Stevic. Tumori Mozga i Kičmene Moždine; 2004. Dostupno na: ww.belimantil.info
2. National Cancer Institute. Trends in SEER incidence and U.S. mortality using the joinpoint regression program 1975-2000 with up to three joinpoints by race and sex. In: Ries LAG, Eisner MP, Kosary CL, Hankey BF, Miller BA, Clegg L et al, editors. SEER Cancer Statistics Review, 1975-2000. Bethesda, MD: National Cancer Institute, 2003, Section 3: Brain and Other Nervous System Cancer (Invasive), Table III-1
3. Castro MG, Cowen R, Wililiams IK, David A, Jimenez-Dalmaroin MJ, Yuan X, Bigliari A et al. Current and future strategies for the treatment of malignant brain tumors. *Pharmacol Ther* 2003
4. Sokić DV, Janković SM, Vojvodić NM. Od ispravnog prepoznavanja do dobrog lečenja epilepsije. U: Kostić VS, Apostolski S, editors. Lekcije dekade mozga. Beograd; 2001.
5. Lević ZM. Osnovi savremene neurologije. U: Đerić JB, Pijanović P, Petković R. Lekcija intrakranijalni tumori, Beograd; 2002.
6. Brodie MJ, Shorvon SD, Canger R et al. Commission on European Affairs: appropriate standards of epilepsy care across Europe. *ILEA. Epilepsia* 1997; 38:1245-1250.
7. Hwang SL, Lieu AS, Kuo TH, Lin CL, Huang TY, Howng SL. Preoperative and postoperative seizures in patients with astrocytic tumours: analysis of incidence and influencing factors. *J Clin Neurosci* 2001; 8(5):426-9.

Adresa autora:

Maja Mladenovic
Zdravstveni centar Zaječar
Rasadnička bb, 19000 Zaječar

E-mail: maja.mladenovic@yahoo.com

Rad primljen: 09. 04. 2012.
Rad prihvaćen: 19. 05. 2012.
Elektronska verzija objavljena: 27. 12. 2012.